Dataset Reports 3:1 (2024)
ISSN 2965-1182

REVIEW ARTICLE

DATASET REPORTS

Complicações neurológicas em pacientes pediátricos devido a infecção por SARS-CoV-2

Neurological complications in pediatric patients due to SARS-CoV-2 infection

Willyana Vitória Pitangui de Souza [a*], Letícia Ornélas de Lima [a], Suzane Monteiro Oliveira [a], Lorena Carvalho Alves [a]

[a] Departamento de Medicina e Enfermagem (DEM), Universidade Federal de Viçosa, 36570-900, Viçosa, Minas Gerais, Brasil.

Resumo
O vírus SARS-CoV-2 está relacionado a uma série de achados clínicos, entre eles, as complicações neurológicas em pacientes pediátricos permanecem pouco esclarecidas dentro da comunidade científica e entre os profissionais da saúde. Nesse contexto, esse trabalho utiliza do método de revisão sistemática para reunir evidências do impacto da COVID-19 sobre o Sistema Nervoso Central e Periférico de pacientes entre zero e doze anos de idade. A esse respeito foram encontrados fundamentos para demonstrar que aspectos imunológicos, inflamatórios e vasculares da infecção por COVID-19 estão relacionados a sintomas neurológicos, desde manifestações benignas até mais graves, como o óbito de pacientes. Assim, faz-se necessário que os profissionais da área da saúde tenham conhecimento a respeito das diferentes patologias relacionadas ao COVID-19 para considerar essa possibilidade diagnóstica. Ademais, é importante que sejam feitos mais estudos de boa qualidade metodológica para elucidar o assunto e orientar a melhor conduta para esses pacientes.

Palavras-chave: COVID-19, neurologia, pediatria, sistema nervoso central, sistema nervoso periférico, aspectos imunológicos, aspectos inflamatórios.

Abstract
The SARS-CoV-2 virus is related to a series of clinical findings, including neurological complications in pediatric patients that remain unclear within the scientific community and among health professionals. In this context, this work uses the systematic review method to gather evidence of the impact of COVID-19 on the Central and Peripheral Nervous System of patients between zero and twelve years old. In this regard, it was found data that demonstrate that immunological, inflammatory and vascular aspects of COVID-19 infection are related to neurological symptoms, from benign to more serious manifestations, such as patient death. Therefore, it is necessary for health professionals to have knowledge about the different pathologies related to COVID-19 to consider this diagnostic possibility. Furthermore, it is important that more studies of good methodological quality be carried out to elucidate the subject and guide the best management for these patients.

Keywords: COVID-19, neurology, pediatrics, central nervous system, peripheral nervous system, immunological aspects, inflammatory aspects.

Graphical Abstract

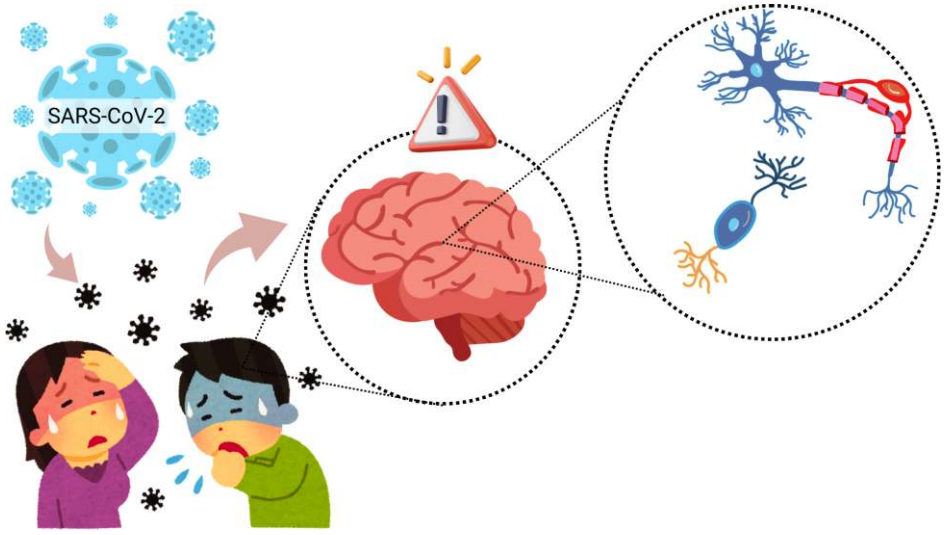

*Corresponding author: Willyana V. P. Souza. E-mail address: willyana.souza@ufv.br
Invited Article; Accepted: 05 July 2024; Published: 05 July 2024.
© The Author(s) 2024. Open Access (CC BY 4.0).

ROYALDATASET

1. Introdução

Caracterizada pela Organização Mundial da Saúde (OMS) como uma pandemia no dia 11 de março de 2020 (Stafstrom & Jantzie, 2020), a COVID-19 se tornou tema de muitos estudos que objetivam uma melhor compreensão tanto da doença em si quanto de suas complicações em diversos sistemas.

Destaca-se na literatura que pacientes pediátricos apresentam uma menor taxa de contaminação por COVID-19 (Schmidt et al., 2023), contudo, a suscetibilidade à infecção por SARS-CoV-2 em crianças pode ser intensificada devido a presença de determinados fatores de risco, entre eles, o contato com familiares infectados por SARS-CoV-2 (Chacón-Aguilar et al., 2020). Outro fator de risco para o desenvolvimento de COVID-19 em pacientes pediátricos é a presença da Síndrome de Anemia Sideroblástica Congênita, Imunodeficiência de células B, Febres Periódicas e Atraso no Desenvolvimento (SIFD), uma doença autossômica recessiva oriunda de mutações genéticas. A partir da análise dessas patologias, estabelece-se que condições que afetam a capacidade de resposta imunológica adequada do organismo, em pacientes pediátricos, podem aumentar o risco de tais indivíduos desenvolverem COVID-19 (Khojah et al., 2024). No que tange ao risco de internação hospitalar por COVID-19 em pacientes pediátricos, um estudo realizado no Hospital de Clínicas de Porto Alegre (HCPA) que avaliou pacientes não vacinados verificou que esse risco é aumentado pela presença de comorbidades em geral pré-estabelecidas antes da infecção por SARS-CoV-2 (Schmidt et al., 2023). Também pode-se estabelecer uma relação entre determinadas variantes de SARS-CoV-2 com um aumento no risco de, acometidos por COVID-19, pacientes pediátricos desenvolverem sintomatologia neurológica. Evidenciou- se que o SARS-CoV-2 da linhagem BA.2.3.7 com uma mutação K97E na proteína S está, em Taiwan, associado a um aumento na incidência de manifestações associadas ao sistema nervoso em pacientes pertencentes à pediatria (Chen et al., 2022).

Com o objetivo de entender as alterações fisiológicas, anatômicas e no funcionamento do Sistema Nervoso Central e Periférico devido a doença causada pelo SARS-CoV-2, esse estudo buscou na literatura materiais acerca dessa temática que abordavam o curso da enfermidade em pacientes de 0 a 12 anos de idade e que apresentaram algum sintoma neurológico.

Stafstrom e Jantzie (2020) afirmam que a COVID-19 não afeta as crianças da mesma forma que os adultos, havendo diferenciação tanto na frequência dos casos quanto na gravidade. Segundo esses autores, geralmente a doença possui uma apresentação mais branda nas crianças sem comorbidades quando feita a comparação com os adultos. Apesar dessa situação, é importante ressaltar a imprescindível necessidade de conhecer que o SARS-CoV-2 apresenta potencial para afetar o sistema nervoso do paciente pediátrico, além de possuir capacidade de letalidade.

A COVID-19 apresentou grande repercussão mundial, tanto no número de casos quanto nos índices de mortalidade, inclusive, em território brasileiro. De acordo com Sousa et al. (2022), dados de 2020 demonstraram que o Brasil foi o país no mundo que teve a maior taxa de mortalidade de pacientes pediátricos, havendo 23 mortes para 1.000.000 de crianças. Por outro lado, os Estados Unidos da América, país que também sofreu grandes impactos da pandemia, teve um número inferior a 2 mortes para 1.000.000 de crianças. Evidenciou-se, assim, que a repercussão dessa doença em crianças pode ser diversa, variando desde a forma branda até a letal ou com repercussões duradouras na vida do paciente.

2. Metodologia

Para elaboração deste estudo, foram seguidas as seguintes etapas: identificação do tema de pesquisa, com contribuição da ferramenta estratégica PICO (acrônimo para P: população/pacientes; I: intervenção; C: comparação/controle; O: desfecho/outcome) como norteadora a pergunta de pesquisa; estabelecimento de critérios de inclusão e exclusão na busca da literatura; avaliação dos dados encontrados e apresentação.

Trata-se de uma revisão de literatura que na construção da pergunta PICO utilizou os termos P: pacientes de 0 a 12 anos; I: infecção por SARS-CoV-2; C: pacientes pediátricos com infecção por SARS-CoV-2 sem complicações; O: complicações neurológicas, a partir disso, obteve-se como pergunta de pesquisa: “Quais as complicações neurológicas em pacientes pediátricos de 0 a 12 anos associadas a infecção por SARS-CoV-2?”.

Para a seleção dos estudos foram utilizados os mecanismos de busca do Google Scholar, Elsevier, PubMed, Biblioteca Virtual em Saúde, The Journal of the American Medical Association (JAMA) e Scielo, utilizando as palavras-chave “COVID-19”, “Neurology/Neurologia” e “Pediatrics/Pediatria”. Foram excluídos aqueles que não contavam com a faixa etária do estudo (zero a doze anos), artigos de revisão, artigos cuja o tempo decorrido desde a data de publicação excedesse 5 anos e os estudos que não respondiam à pergunta PICO da pesquisa.

Foram encontrados, originalmente, 47 artigos nas línguas Portuguesa e Inglesa que se relacionavam ao tema da pesquisa. A partir disso, logo após a utilização dos critérios já citados, restaram 17 estudos, os quais foram analisados e tiveram seus resultados comparados entre si. Dentre as publicações utilizadas na presente revisão, estão incluídos relatos de caso, estudos retrospectivos, estudos transversais, coortes e cartas científicas. Entre os 17 artigos escolhidos, um foi publicado em 2024, seis em 2023, três em 2022, três em 2021 e quatro em 2020.

3. Resultados e Discussão

A partir dos critérios já descritos na metodologia do estudo, na **Tabela 1** estão condensados os principais achados extraídos durante a pesquisa que possibilitaram a discussão em relação a quais são as principais complicações neurológicas nos pacientes pediátricos devido ao quadro de COVID-19.

A infecção pelo vírus SARS-CoV-2 em pacientes pediátricos é capaz de promover mudanças na fisiologia, anatomia e no funcionamento do Sistema Nervoso Central e Periférico, porém, esses aspectos da doença ainda não são totalmente conhecidos pela comunidade científica e pelos profissionais da saúde (Kurane et al., 2024). Em vista disso, esta revisão encontrou evidências de acometimentos neurológicos de diferentes amplitudes associados a COVID- 19, desde os mais brandos até os mais graves. Nesse sentido, dentre as manifestações mais inócuas estão as expostas no relato de caso de Nathan et al. (2020) que apresenta cinco pacientes com menos de três meses de idade com sintomas neurológicos vagos de hipotonia axial, sonolência e sons de gemido, além de esfregaços nasofaríngeos positivos para SARS- CoV-2. A punção lombar não demonstrou presença de vírus, achado comum em pacientes com sintomas neurológicos e COVID-19, como será discutido adiante. As crianças apresentaram curso clínico favorável, receberam alta em condição assintomática e nenhuma outra investigação foi realizada. O artigo não apresenta hipóteses ou explicações para esse fenômeno.

Tabela 1 Principais conclusões dos estudos incluídos na revisão bibliográfica.

Estudo	Conclusão	Referência
Post-COVID-19 encephalitis with claustrum sign responsive to immunomodulation	Apresenta um caso de encefalite pós- infecciosa secundária à infecção por SARS- CoV-2 com achado em ressonância magnética sugestivo de encefalite autoimune pós-infecciosa, sustentando a associação.	Humayun et al. (2023)
New-onset seizure as the only presentation in a child with COVID-19	Aponta crises convulsivas como uma possível apresentação da COVID-19 nas faixas etárias pediátricas.	Bhatta et al. (2020)
COVID-19 as a rare cause of facial nerve neuritis in a pediatric patient	Conclui-se a possibilidade da associação de COVID-19 a paralisia dos nervos periféricos.	Zain et. al. (2021)
First report of COVID-19- associated rhino-orbito-cerebral mucormycosis in pediatric patients with type 1 *Diabetes mellitus*	Infere que pacientes com COVID-19 e Diabetes Mellitus são grupo de risco para acometimento de Murcomicose rino-órbito- cerebral em função do estado hiperglicêmico e a imunossupressão característica da doença e do tratamento com esteroides.	Diwakar et al. (2021)
Atypical presentation of COVID- 19 in young infants	Mostram que sintomas neurológicos estão associados a testes positivos para Sars-CoV-2, mas, sem confirmação da causalidade.	Nathan et al. (2020)
Encephalitis associated with COVID-19 infection in an 11-year-old child	Conclui-se que há possibilidade de infecção cerebral direta pelo vírus SARS-CoV-2 ou de um processo autoimune e orienta triagem em crianças com COVID-19 que apresentem encefalite.	McAbee et al. (2020)
Posterior reversible encephalopathy syndrome associated with mild COVID-19 infection in a 9-year-old child: A case report and literature review	Afirma que a Síndrome da Encefalopatia Posterior Reversível pode ser uma complicação até mesmo de infecções leves por COVID-19 em crianças.	Sano et al. (2023)
COVID-19: Fever syndrome and neurological symptoms in a neonate COVID-19: Síndrome febril y clínica neurológica en neonato	Conclui-se que em pacientes pediátricos com COVID-19 pode haver a presença de febre e manifestações neurológicas associadas.	Chacón- Aguilar et al. (2020)
Febrile seizure in children with COVID-19 during the Omicron variant-predominant era: A single-center study	Apresenta que o predomínio da variante Ômicron contribuiu mais para o desenvolvimento de sintomas neurológicos como convulsões febris nos casos de COVID- 19.	Ohta et al. (2024)
Case of mitochondrial encephalomyopathy secondary to COVID-19 in a pediatric case of SIFD syndrome with a novel TRNT1 mutation	Mostra a susceptibilidade de comprometimento neurológico em pacientes com síndrome de anemia sideroblástica congênita com COVID-19, dada a imunodeficiência e a disfunção mitocondrial.	Khojah et al. (2024)
Reversible cerebral vasoconstriction syndrome and multisystem inflammatory syndrome in children with COVID-19	Infere a possibilidade de, em pacientes pediátricos, a Síndrome Multissistêmica Inflamatória provocada por COVID-19 desencadear a Síndrome de Vasoconstrição Cerebral Reversível.	Sadeghizadeh et al. (2022)
COVID-19–associated acute necrotizing encephalopathy in a 3-year-old child	Apresenta a possibilidade de encefalopatia necrotizante aguda por COVID-19.	Liu et al. (2023)
Critical pediatric neurological illness associated with COVID-19 (Omicron BA.2.3.7 variant) infection in Taiwan: immunological assessment and viral genome analysis in tertiary medical center	Discute que as complicações neurológicas da COVID-19 estão relacionadas a uma mutação na proteína S que está associada a efeitos sobre a regulação imune.	Chen et al. (2022)
The first case of hemorrhagic shock and encephalopathy syndrome with fulminant hypercytokinemia associated with pediatric COVID-19	Constata, a partir de um caso de Síndrome do Choque Hemorrágico com Encefalopatia associada a COVID-19 em paciente pediátrico, que o perfil de "tempestade de citosinas" apresenta papel na sintomatologia do quadro de COVID-19.	Kurane et al. (2024)
Acompanhamento de um ano de crianças hospitalizadas com COVID-19: estudo prospectivo de coorte	Afirma que as comorbidades aumentam as chances de internação e que a presença de doenças de base (em especial o câncer) e a funcionalidade prejudicada no momento da admissão dos pacientes aumentam a mortalidade por complicações neurológicas	Schmidt et al. (2023)
Pediatrics COVID-19 and neurological manifestations: Single tertiary centre experience	Conclui que, em crianças assintomáticas ou com sintomas respiratórios leves de COVID-19, o envolvimento neurológico pode ocorrer como a apresentação inicial, independentemente de complicações respiratórias graves.	Aljomah et al. (2021)
Encephalitis and transverse myelitis associated with Covid-19 infection, a case report	Propõe o mecanismo de infecção do SNC pelo SARS-CoV-2 por propagação retrógrada do vírus pelos nervos periféricos ou através da barreira hematoencefálica.	AlHendawi et al. (2022)

Durante a revisão em questão, também foram encontrados casos de sintomas neurológicos mais graves, porém, transitórios e com prognóstico favorável, como convulsão (Bhatta et al., 2020), encefalite (McAbee et al., 2020), fraqueza muscular e vasoconstrição cerebral reversível (Sadeghizadeh et al., 2022). Outros casos encontrados incluíam sintomas severos, com pior prognóstico e geração de sequelas duradouras ou até a morte. Por exemplo, Kurane et al. (2024) apresentam um caso de Síndrome de Choque Hemorrágico e Encefalopatia associada à COVID-19 com desfecho da morte da paciente, a qual possuía oito anos de idade. A análise hematológica da paciente revelou um estado de "tempestade de citocinas" e demonstra a importância dos componentes imunológicos e inflamatórios na patologia da doença e das complicações da COVID-19.

A resposta imunológica do organismo humano à invasão infecciosa no contexto de COVID-19 abordada no caso descrito por Kurane et al. (2024), demonstra a relevância dessa interação, haja vista que ela é responsável por contribuir para a ocorrência de manifestações neurológicas. A relação entre a resposta imune humana e o agente etiológico da COVID-19 explica que, ainda que o vírus SARS-CoV-2 não seja encontrado no líquido cefalorraquidiano por meio de pesquisas laboratoriais ou por autópsia de tecido cerebral, ele pode, mesmo assim, ser o responsável pelas manifestações neurológicas presentes na sintomatologia do paciente pediátrico infectado, como nos casos de Síndrome de Guillain-Barré e Encefalomielite Disseminada Aguda após COVID-19. A tempestade de citocinas - liberação exacerbada de citocinas associada a subsequente transdução de sinais - ocorre quando o hospedeiro desenvolve uma resposta imune mal adaptativa, a qual ocasiona uma reação maciça muito intensa com ativação excessiva de células de defesa como macrófagos, monócitos, neutrófilos e células T (Stafstrom & Jantzie, 2020).

O estado hiperinflamatório tem como uma de suas explicações o fato de que se acredita que a COVID- 19 gere lesões endoteliais, de modo que os antígenos têm seu escape da indução de resposta imune diminuído (Zain et al., 2021). As citocinas liberadas têm efeito pró-inflamatório, o que é capaz de gerar ainda mais complicações sobre a infecção já existente, pois, por exemplo, a resposta inflamatória gerada pode comprometer a maturação fisiológica e a funcionalidade da barreira hematoencefálica, permitindo, assim, a transmissão do vírus para o SNC e tornando-o mais suscetível a outras invasões infecciosas. (Stafstrom & Jantzie, 2020). Podem compor esse estado hiperinflamatório diversos componentes presentes em amostras sorológicas. Há relato de um paciente pediátrico com infecção por

SARS-CoV-2 e com a apresentação de sintomas epilépticos cujas amostras de soro revelaram aumento, em até uma hora, de Interferon Gama, Interleucina 6, Interleucina 10, Interleucina 17 A, Interleucina 8, Fator de Necrose Tumoral, Proteína Indutível por Interferon Gama (IP) e Proteína Quimioatrativa de Monócitos (MCP) após o início do comprometimento da consciência em um contexto de estado de mal epiléptico. Associa-se, assim, o nível de citocinas e quimiocinas apresentadas ao quadro de encefalopatia e à gravidade da infecção pela variante Ômicron do SARS-CoV-2. Nesse caso em questão, verificou-se que algumas citocinas presentes, como IL-2, IL-4, IL-6, TNF-alfa e IL-8, estavam em níveis elevados se comparadas com os níveis presentes em encefalopatias causadas por outros vírus que não o SARS-CoV-2 (Kurane et al., 2024).

Como exemplo de um distúrbio de intensificação da resposta inflamatória contra o SARS-CoV-2, tem-se a Síndrome Inflamatória Multissistêmica Pediátrica (MIS-C), a qual já foi associada, em muitos estudos, a COVID-19. A MIS-C é uma possibilidade de reação à infecção por SARS-CoV-2, de modo que apresenta, caracteristicamente, o aumento de marcadores inflamatórios e o acometimento de vários sistemas, inclusive, o sistema nervoso. Os sintomas que podem ser desencadeados pela MIS-C são diversos, incluindo encefalopatia, convulsões, acidente vascular cerebral, encefalomielite disseminada aguda, encefalite, cefaleias, inquietação, alteração do nível de consciência, disartria, ataxia, letargia (Sadeghizadeh et al., 2022), disfunção cerebelar e hiporreflexia (Zain et al., 2021). A proporção de pacientes com MIS-C por COVID-19 e que apresentaram manifestações neurológicas varia de acordo com os estudos, sendo encontradas proporções de 11% (Sadeghizadeh et al., 2022), 14,8% (Zain et al., 2021) e 34,2% (Aljomah et al., 2021), de maneira que se tornam necessários estudos mais amplos para melhorar o entendimento da temática. Em relação aos achados complementares, alguns pacientes com MIS-C e sintomatologia neurológica apresentaram, na ressonância magnética, intensidades de sinal anormais do esplênio do corpo caloso, o que se trata de um achado que pode indicar edema de mielina focal (Sadeghizadeh et al., 2022).

A MIS-C por COVID-19 também pode ocasionar, como evidenciado no relato de caso elaborado por Sadeghizadeh et al. (2022), sintomas neurológicos causados por comprometimento hemodinâmico. Isso decorre do fato de a MIS-C grave ser capaz de gerar, devido ao processo inflamatório desencadeado, lesões endoteliais, vasoespasmos arteriais e aumento do tônus vascular (com subsequente aumento da pressão arterial), o que contribui para o comprometimento do aporte sanguíneo para o tecido neural. Assim, pode- se ocorrer a denominada Síndrome de Vasoconstrição Cerebral Reversível (SVCR), que tem a cefaleia como sintomatologia em destaque. Apesar de a SVCR ser rara em crianças, Sadeghizadeh et al. (2022) citam um caso de uma criança que a apresentou devido ao fato de ter desenvolvido MIS-C por COVID-19, tendo como importante manifestação um quadro de cefaleia abrupta, intensa e em trovoada e fotofobia.

As manifestações neurológicas devido a infecção por SARS-CoV-2 são capazes de afetar o sistema nervoso periférico, de maneira que podem se apresentar como variadas patologias. A Síndrome de Guillain Barré é uma das manifestações neuropatológicas da COVID-19 que afeta os nervos periféricos e foi associada à infecção por SARS-CoV-2 em relatos de casos nos quais crianças que apresentaram a síndrome, depois de três semanas, também desenvolveram sintomas de COVID-19 (Stafstrom & Jantzie, 2020).

Outras formas de comprometimento do sistema nervoso periférico atingem os nervos cranianos, o que inclui manifestações neuro-oftalmológicas devido ao fato de a COVID-19 promover lesões no nervo óptico e em nervos associados à motilidade ocular extrínseca. O nervo óptico pode ser lesado em virtude de um aumento da pressão intracraniana, a qual desencadeia a formação de papiledema. Os nervos cranianos responsáveis pelo controle dos músculos que efetuam a movimentação ocular (nervo oculomotor, nervo abducente e nervo troclear) podem ser afetados devido ao processo de desmielinização por resposta autoimune contra a mielina presente na Síndrome de Miller Fisher induzida por COVID-19. O resultado da remoção da camada de mielina dos nervos responsáveis pela motilidade ocular pode ocasionar, então, oftalmoplegia. Em um caso de Síndrome de Miller Fisher na Arábia Saudita, confirmado pela presença de anticorpos gangliosídeos no soro, um menino de 9 anos apresentou limitação da abdução ocular bilateralmente. Em sua evolução, 4 dias após a apresentação, o paciente pediátrico apresentou outras manifestações de comprometimento de nervos cranianos, as quais incluíam ptose bilateral e piora na movimentação extraocular em todas as direções (possível causa da diplopia que também foi apresentada pela criança em sua evolução). Além disso, a desmielinização que atingiu nervos cranianos do paciente também atingiu suas raízes nervosas de L5 a S2, de maneira que as alterações nessas estruturas foram observadas na forma de espessamento e realce de tais raízes em exame de ressonância magnética. Apesar das várias complicações do paciente, ele apresentou satisfatória recuperação do quadro (Aljomah et al., 2021).

Ainda no que tange às consequências da COVID-19 em nervos cranianos, Zain et al. (2021) relatam o caso de uma paciente pediátrica obesa de 23 meses de idade que apresentou lesão no nervo facial na forma de neurite, sugestivamente devido a infecção por SARS-CoV-2, sem outras apresentações sintomatológicas. A inflamação do nervo facial da criança em questão resultou em queda facial do lado direito associada à incapacidade de fechamento completo do olho ipsilateral. Por meio da ressonância magnética, evidenciou-se que o segmento canalicular do nervo facial estava realçado de forma anormal. Assim, os autores destacam a recomendação de, em casos de paralisia de nervos periféricos, considerar COVID-19 como uma possível hipótese diagnóstica.

Além disso, os efeitos neurológicos da COVID-19 sobre o sistema nervoso periférico podem ocorrer devido a uma interferência indireta sobre o tecido neural, uma vez que a infecção pelo vírus em questão apresenta um efeito pró-trombótico, o qual é capaz de comprometer o fluxo sanguíneo necessário para o funcionamento adequado das células neurais periféricas (Stafstrom & Jantzie, 2020).

É interessante ressaltar que a infecção por SARS-CoV-2 pode afetar nervos cranianos indiretamente por estabelecer condições imunológicas que favoreçam infecções por outros agentes patógenos. Em um relato de caso de um paciente admitido em um hospital privado no estado indiano Karnataka, elucida-se que tal imunossupressão associada a infecção por SARS-CoV-2 é ocasionada não somente pela ação direta do vírus em si, mas, também, devido a tempestade de citocinas, tromboinflamação e coagulação microvascular induzidas pela COVID-19. O relato aborda o quadro de uma criança com *Diabetes mellitus* tipo I (o que aumenta ainda mais a suscetibilidade a infecções devido aos quadros de hiperglicemia e cetoacidose diabética) e sorologia positiva para IgG contra SARS-CoV-2. 'O paciente pediátrico em questão apresentou um quadro de mucormicose rino-órbito-cerebral durante o tratamento para cetoacidose diabética. Houve progressão neuro-oftalmológica do quadro para paralisia dos nervos cranianos oculomotor, troclear e abducente, oftalmoplegia do olho esquerdo e ausência de reatividade pupilar esquerda e, por fim, necessitou-se de exenteração orbitária. Tal relato de caso correlaciona o quadro de

mucormicose rino-órbito-cerebral com a COVID-19 pelo fato de a infecção por SARS-CoV-2 induzir a instauração de um quadro de cetoacidose diabética, pois, sugestivamente, o vírus e as citocinas desencadeadas em seu processo de invasão ocasionam danos em células beta pancreáticas, bem como danos à funcionalidade do receptor de insulina, favorecendo, dessa forma, o aumento da resistência insulínica. Assim, por sua vez, a cetoacidose diabética, em razão de apresentar um estado hiperglicêmico, compromete a capacidade fagocitária de leucócitos e de estabelecer interações com quimiocinas liberadas na resposta imune. Além disso, a cetoacidose diabética pode facilitar a invasão fúngica no epitélio e aumentar os níveis de ferro livre, tornando-os mais disponíveis para o crescimento dos agentes etiológicos da murcomicose. Todavia, um fator limitante do estudo do caso é o não conhecimento acerca da data em que o paciente pediátrico se infectou com SARS-CoV-2, desconhecendo-se, assim, se a cetoacidose diabética apresentada pela criança foi, de fato, induzida por COVID-19. Contudo, pode-se haver intervalo de até 90 dias entre o diagnóstico de COVID-19 e o desenvolvimento de mucormicose, o que propicia um respaldo para o fato de que, mesmo que o paciente tenha apresentado quadro de infecção por SARS-CoV-2 anterior ao momento do quadro de mucormicose e cetoacidose diabética, tais patologias podem estar relacionadas entre si, de modo que possam ter sido favorecidas pelo quadro de infecção viral (Diwakar et al., 2021).

As convulsões também estão comumente relatadas entre as manifestações neurológicas associadas a COVID-19, desencadeando discussões sobre as propriedades de influência do vírus SARS-CoV-2 em promover essa condição por via de infecção direta ao próprio sistema nervoso central, como também por mecanismos inflamatórios (Ohta et al., 2024). Além disso, é de suma importância reconhecer a potencialidade dessa associação em induzir comprometimentos neurológicos mais graves (AlHendawi et al., 2022; Aljomah et al., 2021; Bhatta et al., 2020; Ohta et al., 2024). Com isso, é preciso uma boa avaliação que afaste complicações neurológicas em crianças que apresentem infecção por COVID-19, dado que as convulsões podem acarretar impactos desfavoráveis em pacientes pediátricos. Para isso, é necessário cuidado e atenção sobre essa possibilidade, sendo o reconhecimento precoce e o tratamento da etiologia em crises convulsivas fundamentais para o desfecho clínico (Bhatta et al., 2020).

Outro dado relevante é que se observa, comparando os pacientes pediátricos com COVID-19 e os que não estão infectados, que há uma presença maior de convulsões febris a partir da faixa etária de cinco anos de idade (Ohta et al., 2024). Esse achado pode ajudar os profissionais de saúde a identificarem e monitorarem melhor os riscos neurológicos associados à infecção pelo vírus SARS-CoV-2 em crianças. Somada à discussão, tem-se relevância a incidência significativa de encefalites em crianças como uma complicação associada à infecção por COVID-19 (AlHendawi et al., 2022; Aljomah et al., 2021; Chen et al., 2022; Humayun et al., 2023; McAbee et al., 2020).

Evidencia-se, também, uma relação entre a infecção por SARS-CoV-2 em pacientes pediátricos e a ocorrência de Encefalopatia Posterior Reversível (PRES), inclusive em indivíduos desprovidos de quaisquer fatores de risco preexistentes associados a essa síndrome. Este cenário desafia preconcepções, sugerindo que a PRES pode se manifestar como uma complicação mesmo em casos de infecções leves por SARS-CoV-2 em crianças, desencadeando uma reflexão profunda sobre os potenciais impactos neurológicos dessa doença viral em diversas faixas etárias (Ohta et al., 2024). Adicionalmente, nota-se a complexidade das manifestações neurológicas associadas à COVID-19, uma vez que até mesmo quadros de condição rara e grave, como a encefalopatia necrotizante aguda, estão entre as associações relacionadas com a infecção (Aljomah et al., 2021).

Os pacientes pediátricos que apresentavam comorbidades prévias à infecção por COVID-19 possuem maior probabilidade de evoluir para um estado grave da doença, fato que pode ocorrer com pacientes não vacinados e também com pacientes vacinados contra COVID-19 (Khojah et al., 2024; Schmidt et al., 2023).

Um estudo realizado no Hospital de Clínicas de Porto Alegre (HCPA) analisou os quadros de crianças hospitalizadas não vacinadas no decorrer de um ano após o diagnóstico de COVID-19, demonstrando que a maioria das crianças hospitalizadas apresentavam comorbidades prévias, sendo que a mais comum na amostra analisada foi o câncer. Além disso, o estudo referenciado demonstra que a presença de uma comorbidade é capaz de aumentar a chance de readmissão hospitalar. Schmidt et al. (2023) salientam que a maioria dos casos de COVID-19 em pacientes pediátricos que evoluíram para óbito se relacionam com a exacerbação da doença de base do paciente, possivelmente por efeito de sequelas pós infecção por SARS-CoV-2 e sintomas apresentados a longo prazo.

Ao abordar sobre comorbidades e infecção por SARS-CoV-2, um relato de caso de uma criança turca de 13 meses de idade realiza uma descrição de um caso de encefalopatia mitocondrial secundária à COVID-19 em um paciente pediátrico vacinado contra SARS-CoV-2 e que, previamente, possuía múltiplas comorbidades. Tais comorbidades tornaram essa criança suscetível a complicações graves da COVID-19, evidenciando o motivo de crianças com quadros similares pertencerem ao grupo de risco dessa enfermidade (Khojah et al., 2024).

4. Considerações Finais

Diante da discussão estabelecida acerca das referências científicas estudadas, conclui-se que, apesar de serem caracterizadas como condições raras, as manifestações neurológicas associadas à COVID-19 em pacientes pediátricos podem ocorrer e desencadearem sintomas no sistema nervoso que variam de leves a graves, a depender de fatores como a variante do SARS-CoV-2 responsável pela infecção, comorbidades pré-existentes e condições imunológicas da criança. Assim, a elaboração de hipóteses diagnósticas diante de sintomas neurológicos em crianças com testagem positiva para COVID-19 ou que tenham apresentado contato recente com indivíduos infectados deve levar em consideração a possibilidade de que o acometimento do sistema nervoso pode ser ocasionado devido a ação do vírus em questão, seja por mecanismos diretos ou indiretos (como no caso de interações imunológicas ou acometimento do suprimento vascular do tecido neural). Contudo, a escassa disponibilidade de estudos com qualidade científica - que envolvam um número significativo de indivíduos e uma distribuição espacial abrangente - acerca das manifestações neurológicas ocasionadas por COVID-19 em pacientes pediátricos apresenta-se como um fator que limita a efetivação do cuidado e manejo adequado de crianças infectadas por SARS-CoV-2.

Contribuições dos Autores

W.V.P.S.: Curadoria de Dados, Redação - Preparação do Rascunho Original; L.O.L.: Curadoria de Dados, Redação - Preparação do Rascunho Original; S.M.O.: Curadoria de Dados, Redação - Preparação do Rascunho Original; L.C.A.: Curadoria de Dados, Redação - Preparação do Rascunho Original. Todos os autores leram e aprovaram o manuscrito final.

Conflitos de Interesses

Os autores declaram que não têm interesses conflitantes.

Referências

AlHendawi, T., Jouhar, L., Altaraqji, S., Baker, L., Ahmed, M., & Shaban, A. (2022). Encephalitis and transverse myelitis associated with Covid-19 infection, a case report. *Brain Disorders*, *7*, 100046. https://doi.org/10.1016/j.dscb.2022.100046

Aljomah, L., Almedlej, S., Baarmah, D., Altwaijri, W., Alrumayyan, A., Alrifai, M. T., Almuqbil, M., & Alshalaan, M. (2021). Pediatrics COVID-19 and neurological manifestations: Single tertiary centre experience. *ENeurologicalSci*, *24*. https://doi.org/10.1016/j.ensci.2021.100355

Bhatta, S., Sayed, A., Ranabhat, B., Bhatta, R. K., & Acharya, Y. (2020). New-Onset Seizure as the Only Presentation in a Child With COVID-19. *Cureus*, *12*(6), e8820. https://doi.org/10.7759/cureus.8820

Chacón-Aguilar, R., Osorio-Cámara, J. M., Sanjurjo-Jimenez, I., González-González, C., López-Carnero, J., & Pérez-Moneo, B. (2020). COVID-19: Fever syndrome and neurological symptoms in a neonate. *Anales de Pediatria*, *92*(6), 373–374. https://doi.org/10.1016/j.anpedi.2020.04.012

Chen, C. S., Chang, C. N., Hu, C. F., Jian, M. J., Chung, H. Y., Chang, C. K., Perng, C. L., Hung, K. S., Chang, F. Y., Wang, C. H., Chen, S. J., & Shang, H. S. (2022). Critical pediatric neurological illness associated with COVID-19 (Omicron BA.2.3.7 variant) infection in Taiwan: immunological assessment and viral genome analysis in tertiary medical center. *International Journal of Infectious Diseases*, *124*, 45–48. https://doi.org/10.1016/j.ijid.2022.09.001

Diwakar, J., Samaddar, A., Konar, S. K., Bhat, M. D., Manuel, E., HB, V., BN, N., Parveen, A., Hajira, S. N., Srinivas, D., & S, N. (2021). First report of COVID-19-associated rhino-orbito-cerebral mucormycosis in pediatric patients with type 1 diabetes mellitus. *Journal of Medical Mycology*, *31*(4). https://doi.org/10.1016/j.mycmed.2021.101203

Humayun, M. B., Khalid, S., Khalid, H., Zahoor, W., & Malik, W. T. (2023). Post-COVID-19 Encephalitis With Claustrum Sign Responsive to Immunomodulation. *Cureus*, *15*(2), 35363. https://doi.org/10.7759/cureus.35363

Khojah, A., Gunderman, L., Bukhari, A., Mirza, A., Schutt, M., & Ahmed, A. (2024). Case of Mitochondrial Encephalomyopathy secondary to COVID-19 in a Pediatric case of SIFD syndrome with a novel TRNT1 mutation. *Clinical Immunology Communications*, *5*, 26–29. https://doi.org/10.1016/j.clicom.2024.02.003

Kurane, K., Wakae, K., Yamagishi, H., Kawahara, Y., Ono, M., Tamura, D., Furuya, K., Taga, N., Matsuki, M., Yamagata, T., & Muramatsu, K. (2024). The first case of hemorrhagic shock and encephalopathy syndrome with fulminant hypercytokinemia associated with pediatric COVID-19. *Brain and Development*, *46*(1), 44–48. https://doi.org/10.1016/j.braindev.2023.08.008

Liu, H. H., Chan, O. W., Lin, J. J., WanPingWu, P., & Chang, C. C. (2023). COVID-19–associated acute necrotizing encephalopathy in a 3-year-old child. *Pediatrics and Neonatology*, *64*(6), 688–689. https://doi.org/10.1016/j.pedneo.2023.04.007

McAbee, G. N., Brosgol, Y., Pavlakis, S., Agha, R., & Gaffoor, M. (2020). Encephalitis Associated with COVID-19 Infection in an 11-Year-Old Child. *Pediatric Neurology*, *109*, 94. https://doi.org/10.1016/j.pediatrneurol.2020.04.013

Nathan, N., Prevost, B., & Corvol, H. (2020). Atypical presentation of COVID-19 in young infants. *The Lancet*, *395*(10235), 1481. https://doi.org/10.1016/S0140-6736(20)30980-6

Ohta, K., Okanishi, T., Arai, Y., Kanai, S., Nakamura, Y., Namba, N., & Maegaki, Y. (2024). Febrile seizure in children with COVID-19 during the Omicron variant-predominant era: A single-center study. *Brain and Development*, *46*(1), 28–34. https://doi.org/10.1016/j.braindev.2023.08.006

Sadeghizadeh, A., Pourmoghaddas, Z., Zandifar, A., Tara, S. Z., Rahimi, H., Saleh, R., Ramezani, S., Ghazavi, M., Yaghini, O., Hosseini, N., Aslani, N., Saadatnia, M., & Vossough, A. (2022). Reversible Cerebral Vasoconstriction Syndrome and Multisystem Inflammatory Syndrome in Children With COVID-19. *Pediatric Neurology*, *129*, 1–6. https://doi.org/10.1016/j.pediatrneurol.2021.12.013

Sano, H., Yamazaki, T., Kudo, E., Hatakeyama, K., & Ito, T. (2023). Posterior reversible encephalopathy syndrome associated with mild COVID-19 infection in a 9-year-old child: A case report and literature review. *IDCases*, *31*. https://doi.org/10.1016/j.idcr.2023.e01699

Schmidt, C. J., Casassola, G. M., Affeldt, G. H., Morais, D. S., Alvarenga, L. K. B., Miller, C., & Ziegler, B. (2023). One-year follow-up of children hospitalized with COVID-19: a prospective cohort study. *Jornal Brasileiro de Pneumologia*, e20230151. https://doi.org/10.36416/1806-3756/e20230151

Sousa, B. L. A., Silva, C. A., & Ferraro, A. A. (2022). An update on the epidemiology of pediatric COVID-19 in Brazil. *Revista Paulista de Pediatria*, *40*. https://doi.org/10.1590/1984-0462/2022/40/2021367

Stafstrom, C. E., & Jantzie, L. L. (2020). COVID-19: Neurological Considerations in Neonates and Children. *Children*, *7*(9), 133. https://doi.org/10.3390/children7090133

Zain, S., Petropoulou, K., Mirchia, K., Hussien, A., & Mirchia, K. (2021). COVID-19 as a rare cause of facial nerve neuritis in a pediatric patient. *Radiology Case Reports*, *16*(6), 1400–1404. https://doi.org/10.1016/j.radcr.2021.03.063